

# KUIDAS RAVIDA PEA- JA KAELAVÄHKKI

Indrek Mikomägi

Pea- ja kaelakirurg

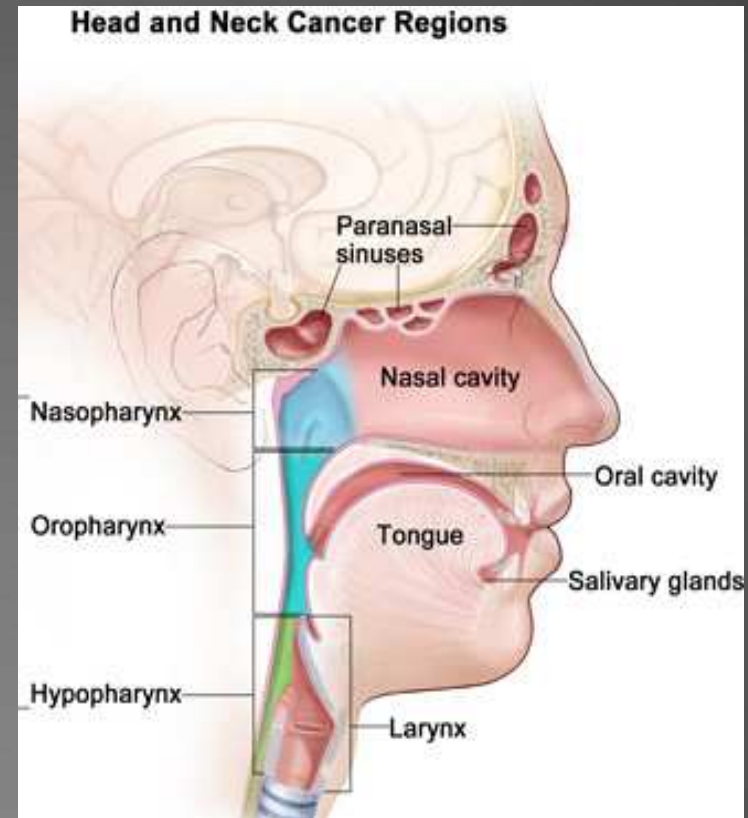
SA Põhja-Eesti Regionaalhaigla

Vähinädala pressikonverents 2015



# PEA JA KAELAVÄHK

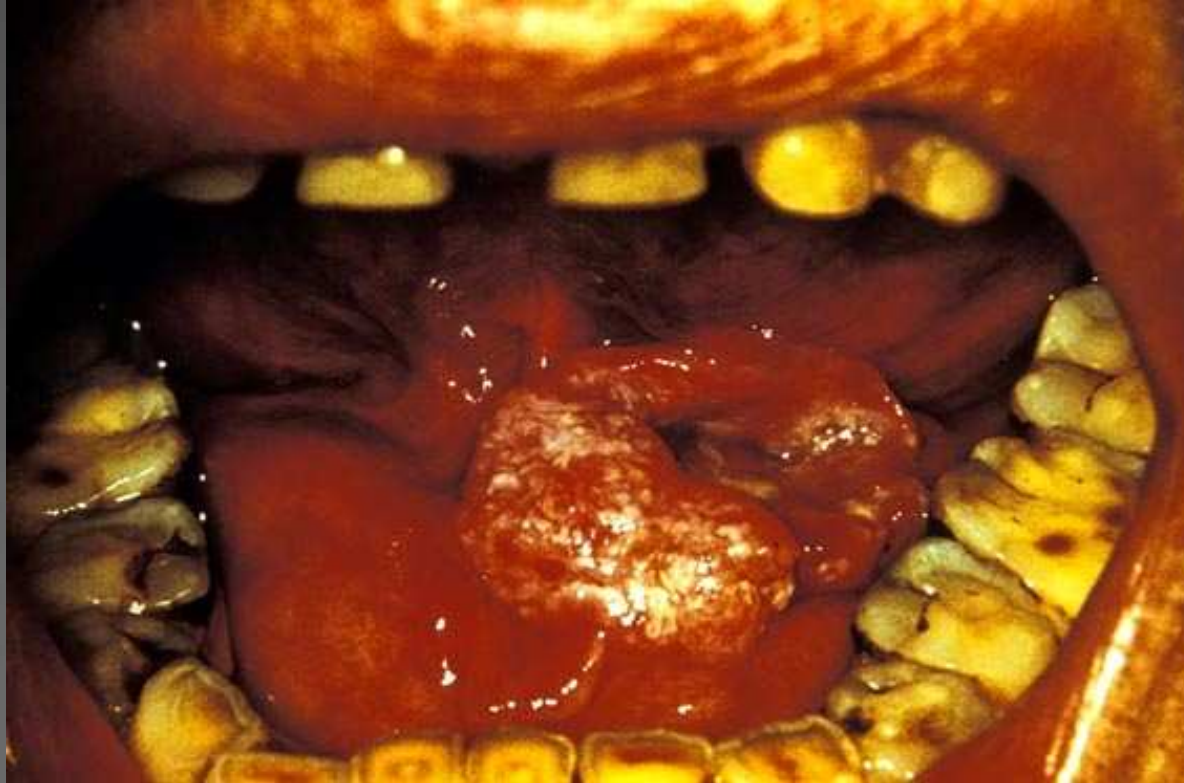- ▶ Huul
- ▶ Suukoobas
- ▶ Neel
  - ▶ ninaneel, suuneel, alaneel
- ▶ Kõri
- ▶ Ninakoobas ja nina-kõrvvalkoopad
- ▶ Süljenäärmed
- ▶ Ebaseelge algkoldega kaela siirded



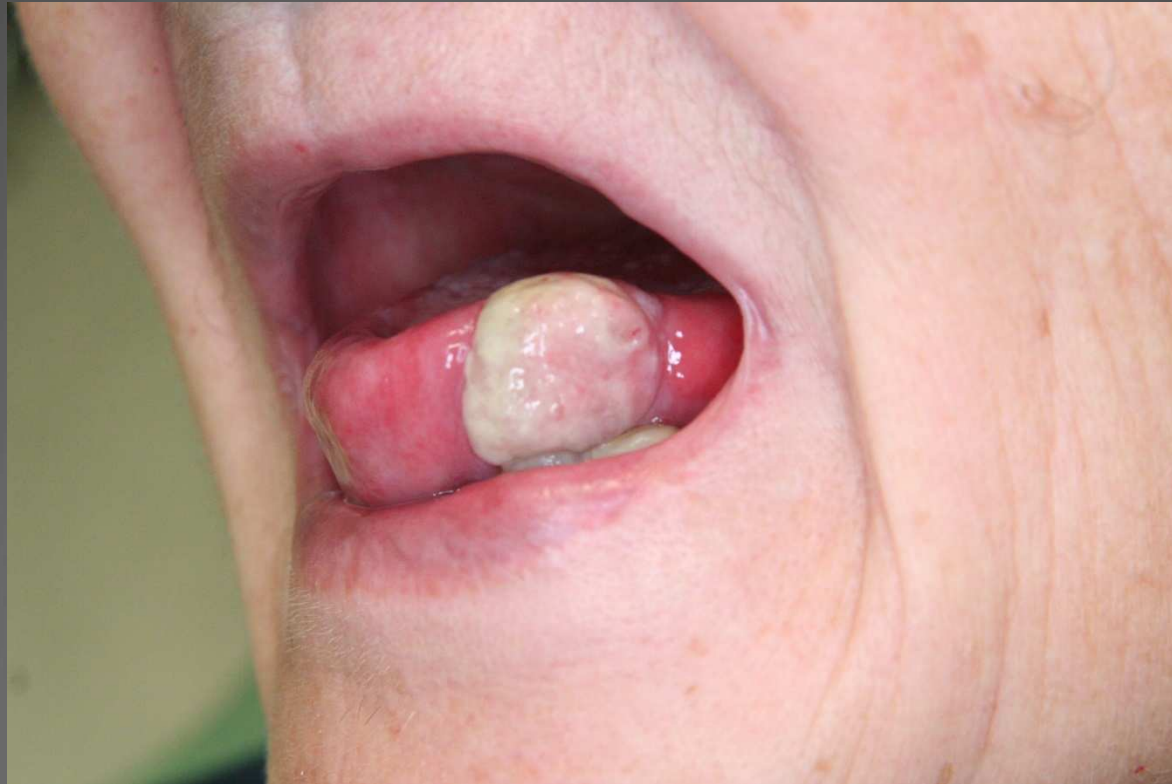# KAEBUSED

- ▶ Ebamugavus ja tükitunne, hiljem valulikkus
  - ▶ Valutorked kõrva
- ▶ Häälekähedus või häälekõla muutus
- ▶ Nähtav mass või haavand pea ja kaelapiirkonnas
- ▶ Nähtav mass või haavand ninas, suus või neelus
  - ▶ Veritsus, ebameeldiv lõhn
- ▶ Hammaste loksumine, väljakukkumine, suu avamise takistus
- ▶ Neelamise takistus
- ▶ Hingamise takistus

# SUUPÕHJAVÄHK

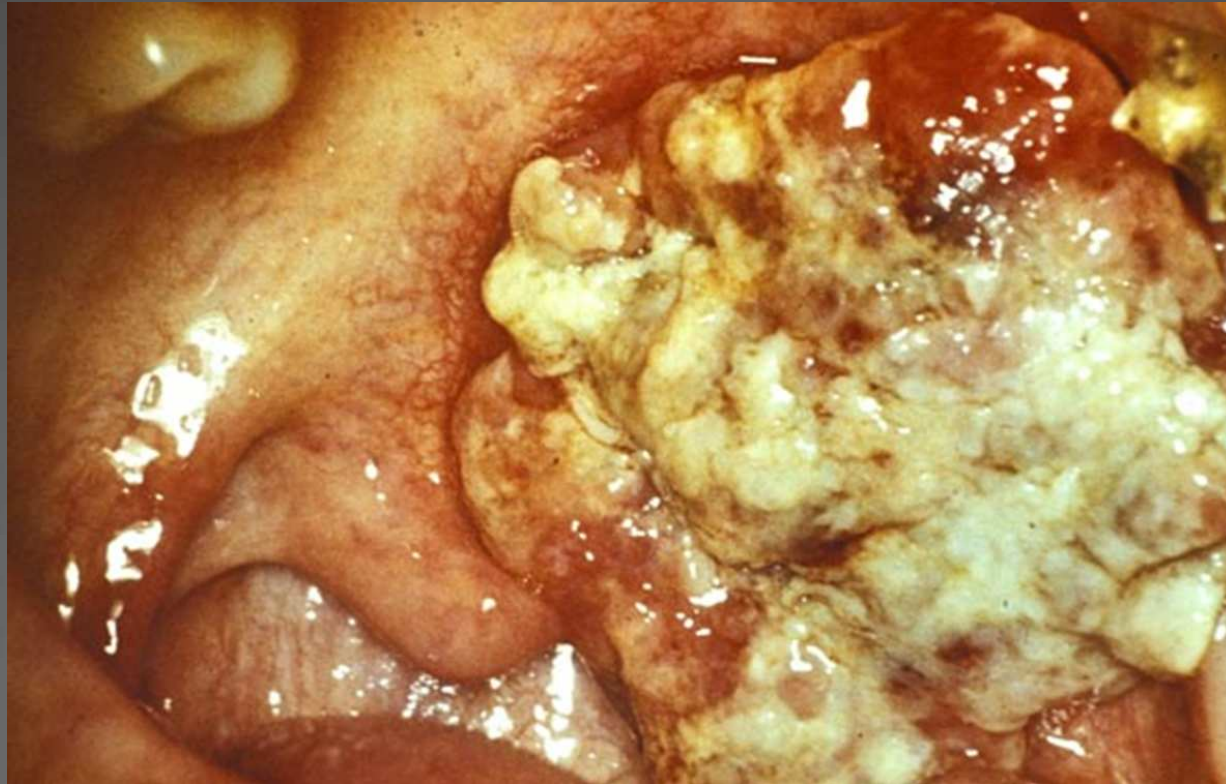


# KEELEVÄHK

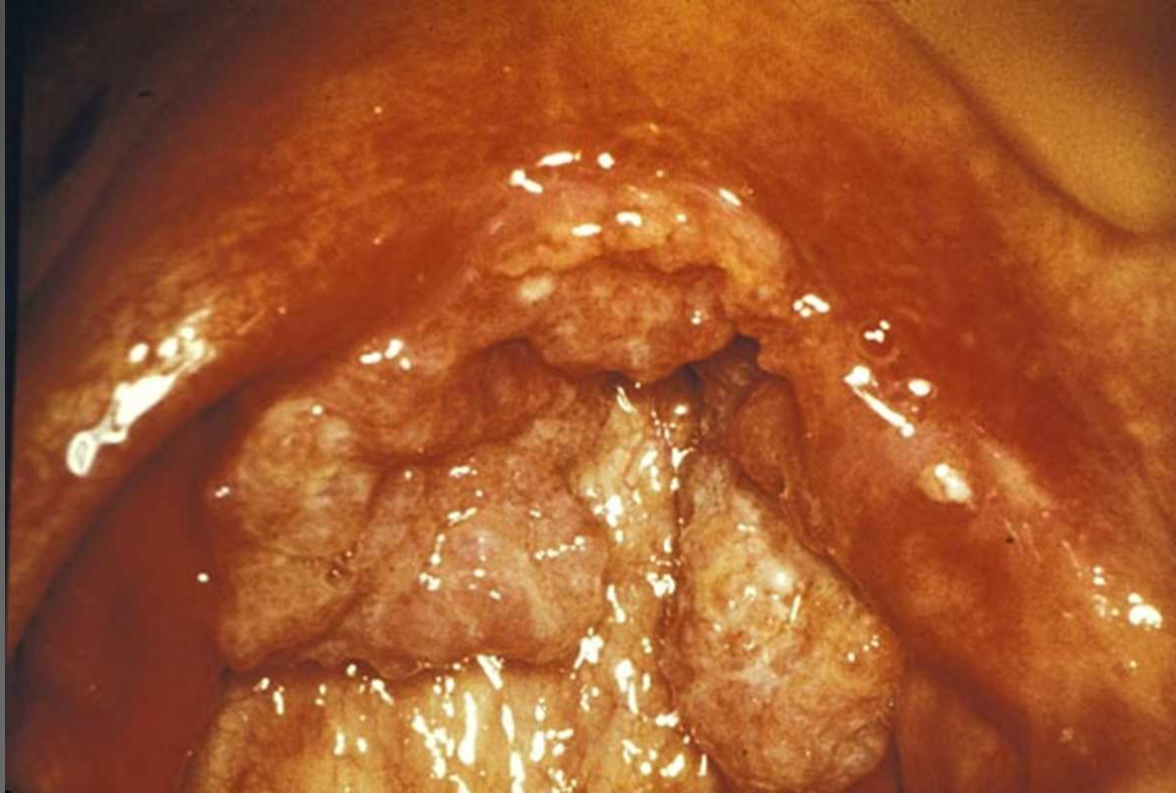



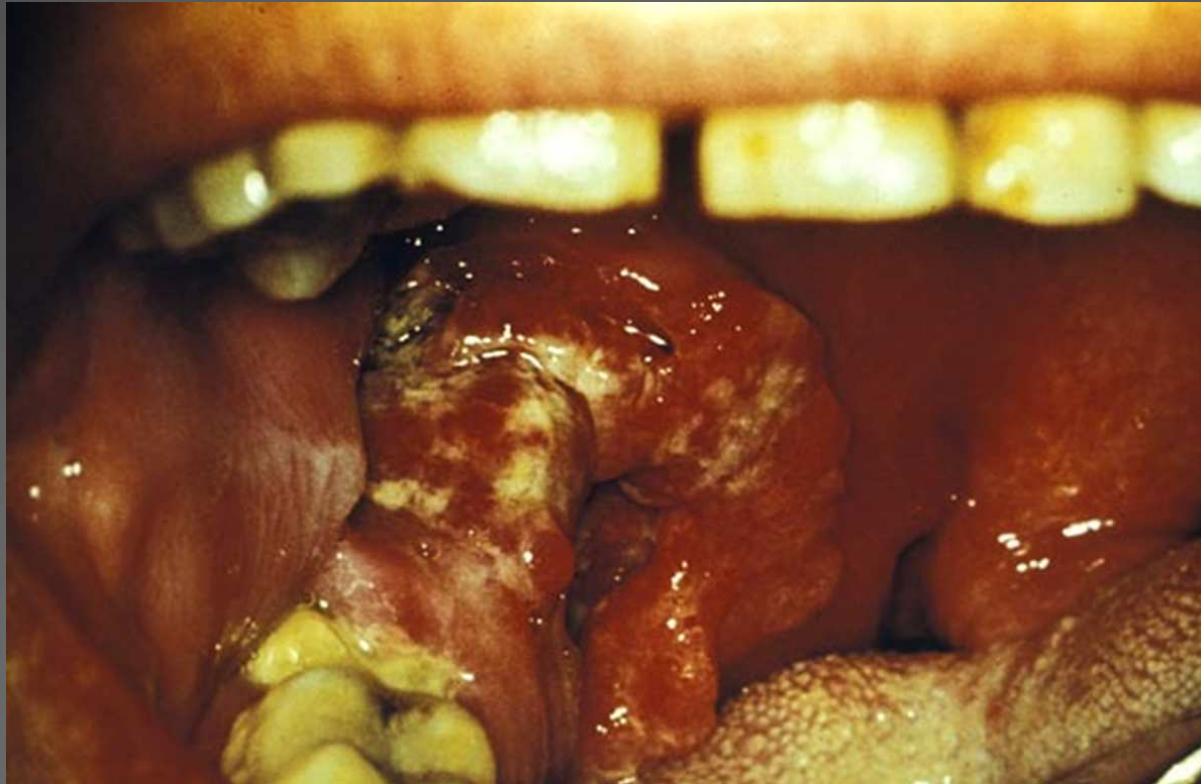
# SUUNEELUVÄHK



# NINANEELUVÄHK

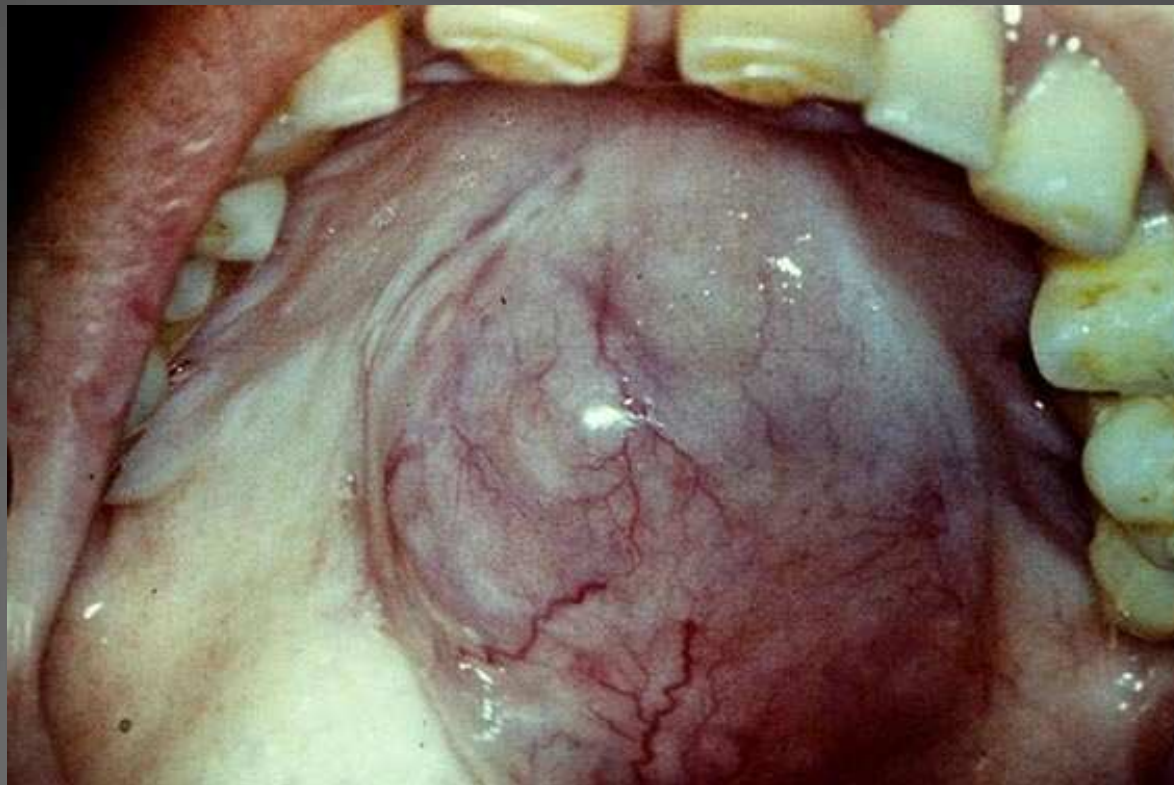


# RETROMOLARNEVÄHK

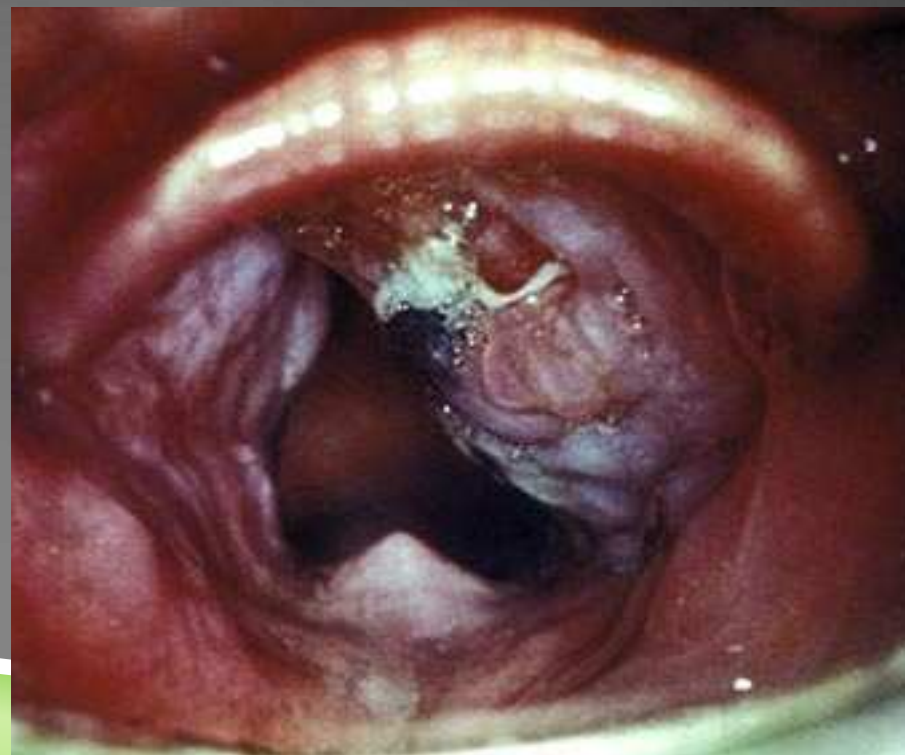
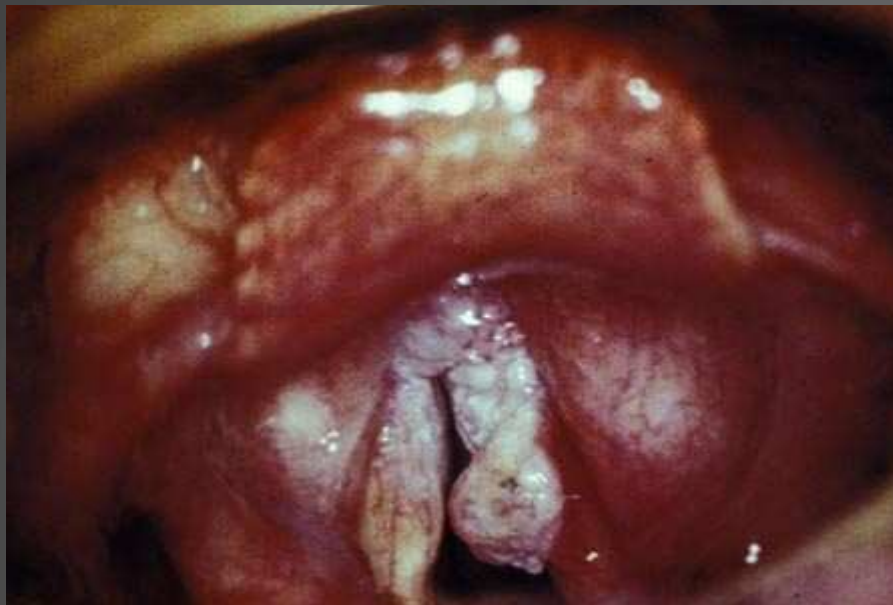




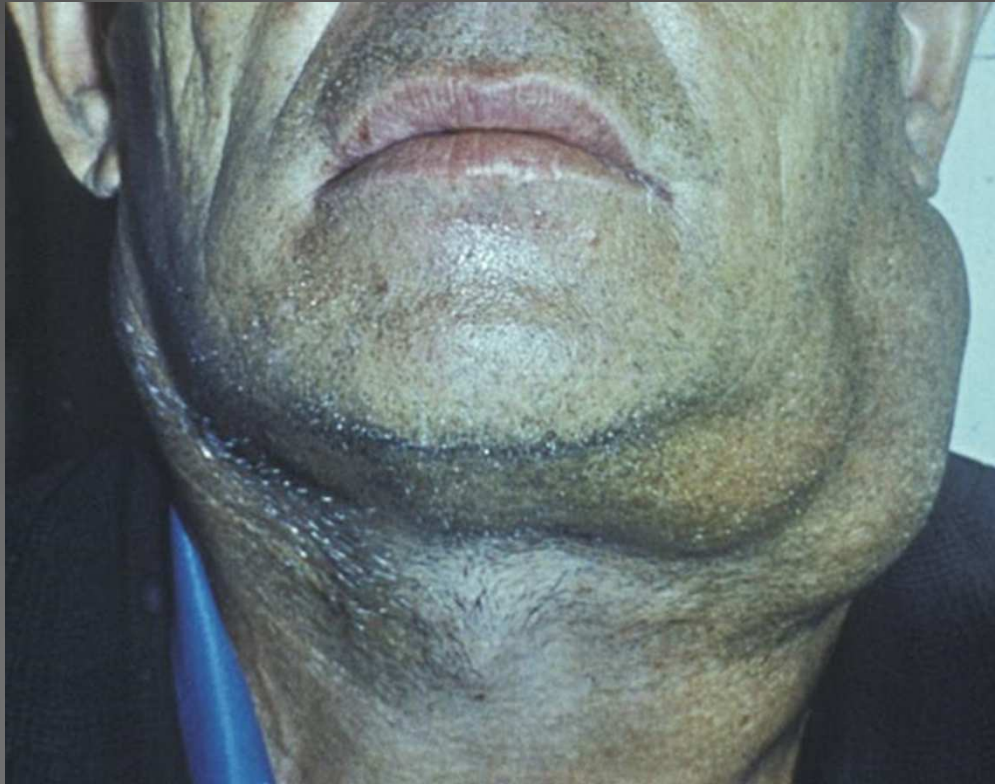# SUULAE SÜLJENÄÄRMEVÄHK



# KÖRIVÄHK



# SUURENENUD KAELA LÜMFISÕLMED



# PEA- JA KAELAVÄHI DIAGNOSTIKA

- ▶ **Läbivaatus, kaelasõlmede hindamine**
- ▶ **Koeproov kasvajast**
- ▶ **Ultraheliuuring, peennõel- koeproov kasvajasõlmest**
- ▶ **Kompuutertomograafia peast kaelast ja rindkerest**
- ▶ **Fiiberlarüngoskoopia**
- ▶ **Magnetresonatstomograafia, positron-emissionstomograafia**
- ▶ **Jämenõel- koeproov kaela sõlmedest, kasvajast**
- ▶ **Operatsioon kasvajast või kaelasõlmest koematerjali saamiseks**

# PEA- JA KÄELAVÄHI RAVI

## ▶ Tervistav ravi

- ▶ kasvaja maksimaalne lokoregionaalne kontroll
- ▶ elutähtsate organfunktsioonide säilitamine
- ▶ parima võimaliku elukvaliteedi tagamine

## ▶ Palliatiivne ravi

- ▶ kasvaja arengu pidurdamine

## ▶ Parim toetav ravi

- ▶ valuravi
- ▶ trahheostoomia, toitetoru



# RAVIVIISI VALIK

## ▶ Varajane staadium ( I, II st. )

- ▶ kirurgiline ravi
- ▶ kiiritusravi

- ▶ sõltub paikmest: mõlemad raviviisid on efektiivsed, valiku aluseks on eeldatav funktsionaalne ja kosmeetiline tulemus.

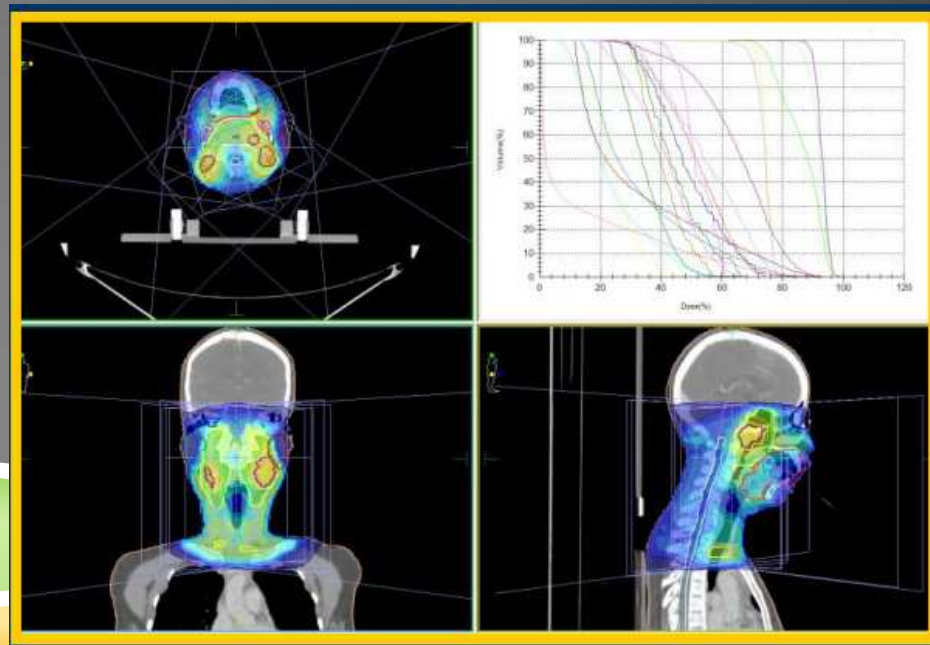
## ▶ Kaugelearenenud staadium (III, IV st.)

- ▶ radikaalne kirurgiline ravi, sageli postoperatiivne kiiritusravi vajadusel koos keemiaraviga
- ▶ kiiritusravi vajadusel koos keemiaraviga
- ▶ Keemiaravi või bioloogiline ravi

- ▶ sõltub kasvaja paikmest, ulatusest ning levikust, patsiendi üldseisundist, kaasuvatest haigustest ja east.

# KIIRITUSRAVI (RT)

- ▶ algkolde ja kaela metastaaside raviks
- ▶ II tõendatult tervistav raviviis
- ▶ IMRT/VMAT- kaasaegsed kiirendid
- ▶ võimalus kombineerida keemia- või bioloogilise raviga, kasutada hüpoksia radiosensibilisaatoreid
- ▶ kiirendatud skeemid
- ▶ kestab kuni 7 nädalat
- ▶ organ säilib
- ▶ kiirituskahjustused



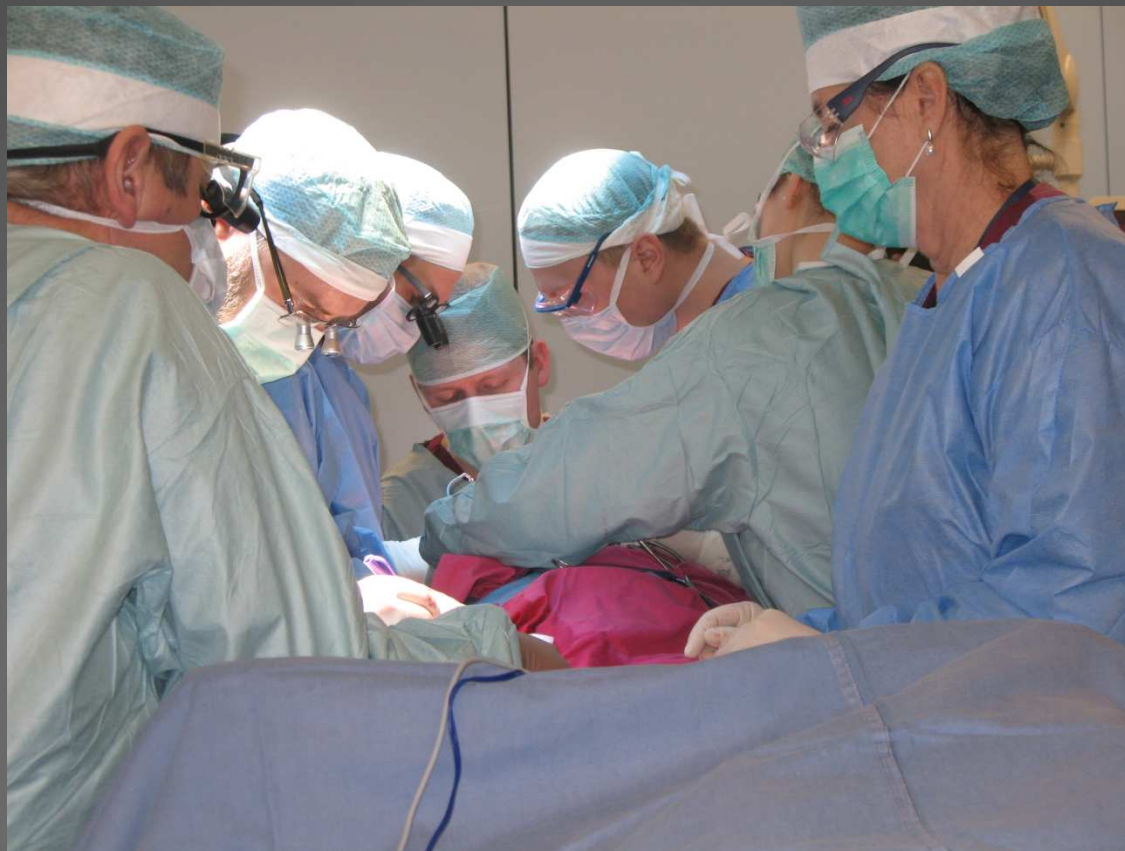# SÜSTEEMNE RAVI

- ▶ Kasutatakse koos kiiritusraviga kasvaja kiirgustundlikkuse tüstmiseks või palliatiivsel eesmärgil
- ▶ Keemiaravi (CT)
  - ▶ Cisplatin+ 5Ftooruracil (Cis+ +FU)
  - ▶ Induktsioon CT (Docetaxel, Cis+ 5FU) → RT +/- CT või kirurgia
  - ▶ algselt mitteoperaabelse kasvaja puhul
- ▶ Bioloogiline ravi
  - ▶ Cetuximab
    - ▶ monoklonaalne AK- EGRF inhibiitor, kasutatav koos RT või II rida
  - ▶ Gefitinib, Erlotinib, jne
    - ▶ EGRF türosiinkinaasi inhibiitor- mitteväikerakk kopsuvähi puhul

# KIRURGILINE RAVI

- ▶ kasvaja radikaalne eemaldamine
- ▶ sama-aegne kaela lümfisõlmede eemaldamine
- ▶ plastiline rekonstruktsioon
  - ▶ veresoonte toitel mikrokirurgilised vabad siirikud
    - ▶ ALT (reielapp), RFFF (radiaalne lapp), FFF (pindluulapp), skapulaarnelapp jne.
  - ▶ jalamil lapid
    - ▶ pektoraalne, submentaalne jne.

# ÕNNESTUMISED JA TÜSISTUSED



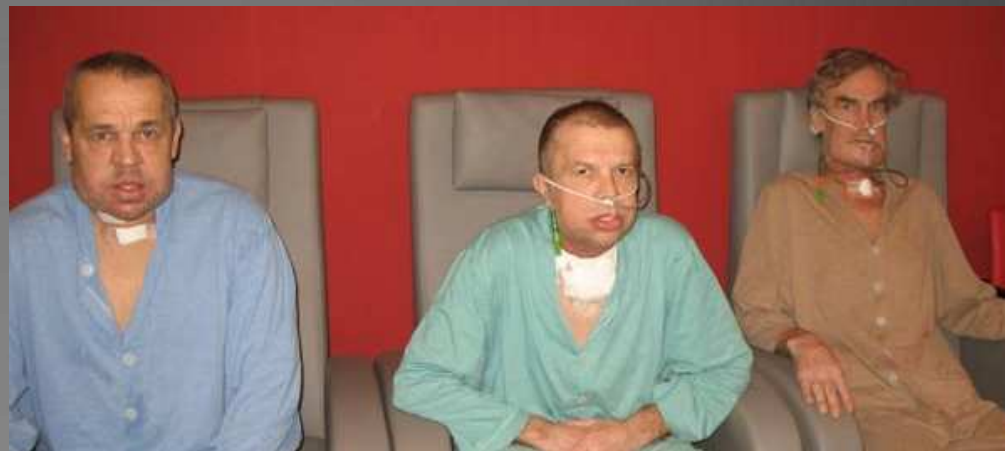

# SA PÕHJA-EESTI REGIONAALHAIGLA PEA- JA KAELAKIRURGIA KESKUS

- ▶ 2012, 2013 a- 51 erinevat vaba versoonte toitel siirikuga operatsiooni, vastavalt 3 ja 4 plastikalapi kaotust
- ▶ 2014 a- 58 erinevat vaba versoonte toitel siirikuga operatsiooni, 3 plastikalapi kaotust

- ▶ dr. Arvo Ulla
- ▶ dr. Enn Tuulik 6172369
- ▶ dr. Indrek Mikomägi
- ▶ dr. Lauri Maisvee
- ▶ dr. Birgit Volmer

- ▶ Registratuur 617 1049



# PEA- JA KAELA TÖÖRÜHM SA PERH

- ▶ Kiiritusravi: dr. M. Kuddu
- ▶ Keemiaravi: dr. H. Kaljusmaa
- ▶ Keemiaravi: dr. K. Putnik
- ▶ Logopeed: V. Raudsalu
- ▶ Patoloog: dr. K. Hekk
- ▶ Patoloog: dr. T. Leismann
- ▶ Patoloog: dr. E. Jõeste
- ▶ Radioloog: dr. Ä. Roose
- ▶ Radioloog: dr. I. Hanso

